

胃癌に対する放射線治療

広島市立広島市民病院 放射線科

伊東 淳・岡部智行・影本正之

はじめに

- 胃癌の根治的治療 外科療法、m癌に対する内視鏡的粘膜切除
- 胃癌に対する放射線治療・・・緩和的治療
 - 手術適応のない胃癌
 - 内科的合併症・手術拒否
 - 症状のある進行癌(通過障害、出血)
 - 術後の再発、転移
 - 大動脈周囲リンパ節再発
 - 骨転移、脳転移

胃癌に対する放射線治療

■ 治療効果

- ・症状緩和に効果あり（50～70%の症例で幽門閉塞、出血、疼痛、胆道閉塞の改善あり）
- ・無病長期生存例も

■ 総線量・治療期間

- ・45Gy / 5週間

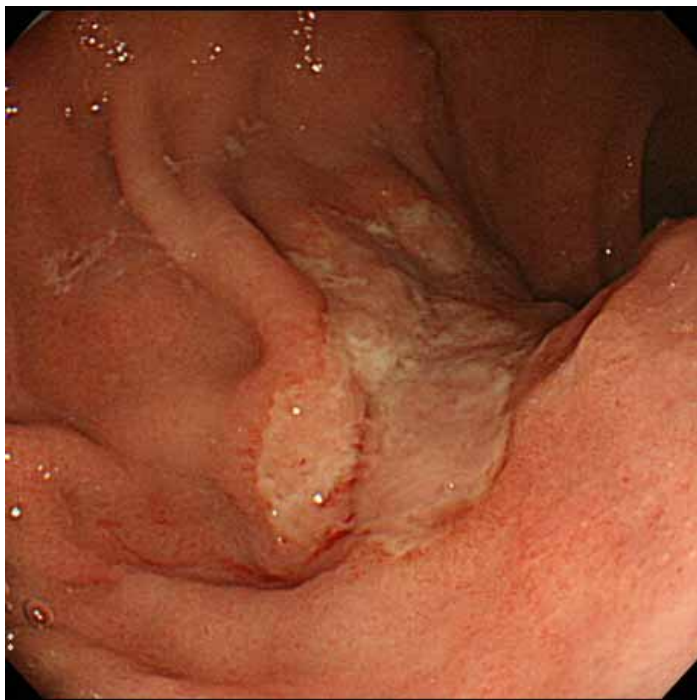
■ 副作用

- ・急性：嘔気、食思不振、倦怠感、（化学療法併用で）
骨髄抑制
- ・遅発性：消化不良（胃酸分泌低下）、胃炎、胃潰瘍

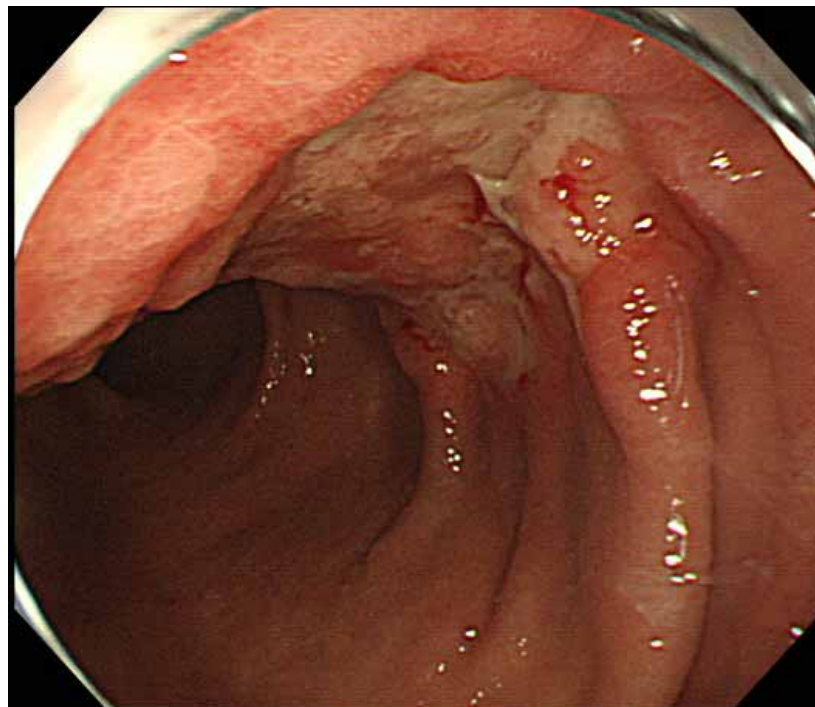
症例 1

- 85歳 男性
- 主訴：上腹部痛
- 胃癌(体部～前庭部)+悪性リンパ腫(胃角～体中部後壁)
- 手術拒否症例

症例 1

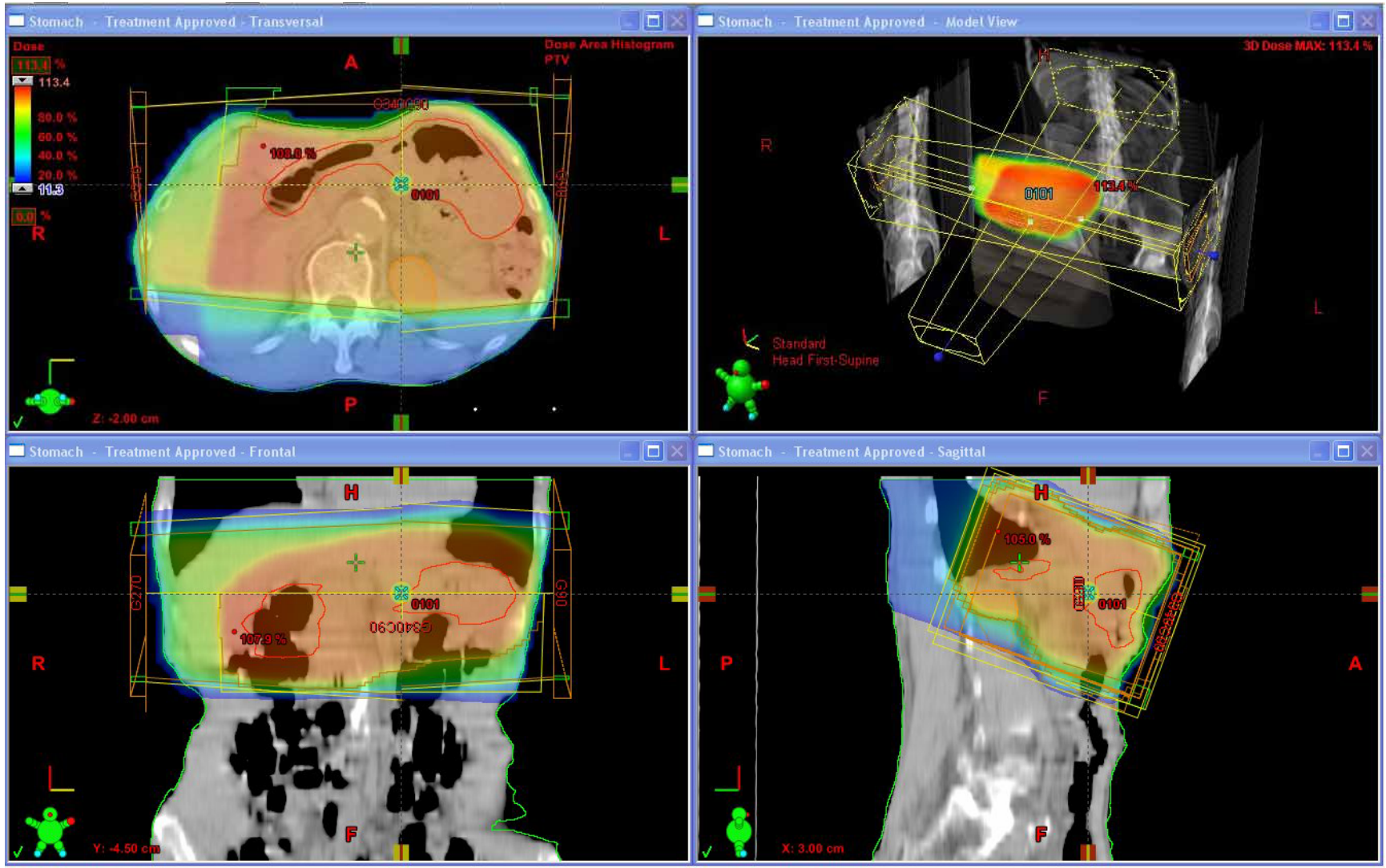


初診時胃癌病変




リンパ腫化学療法終了時胃癌病変

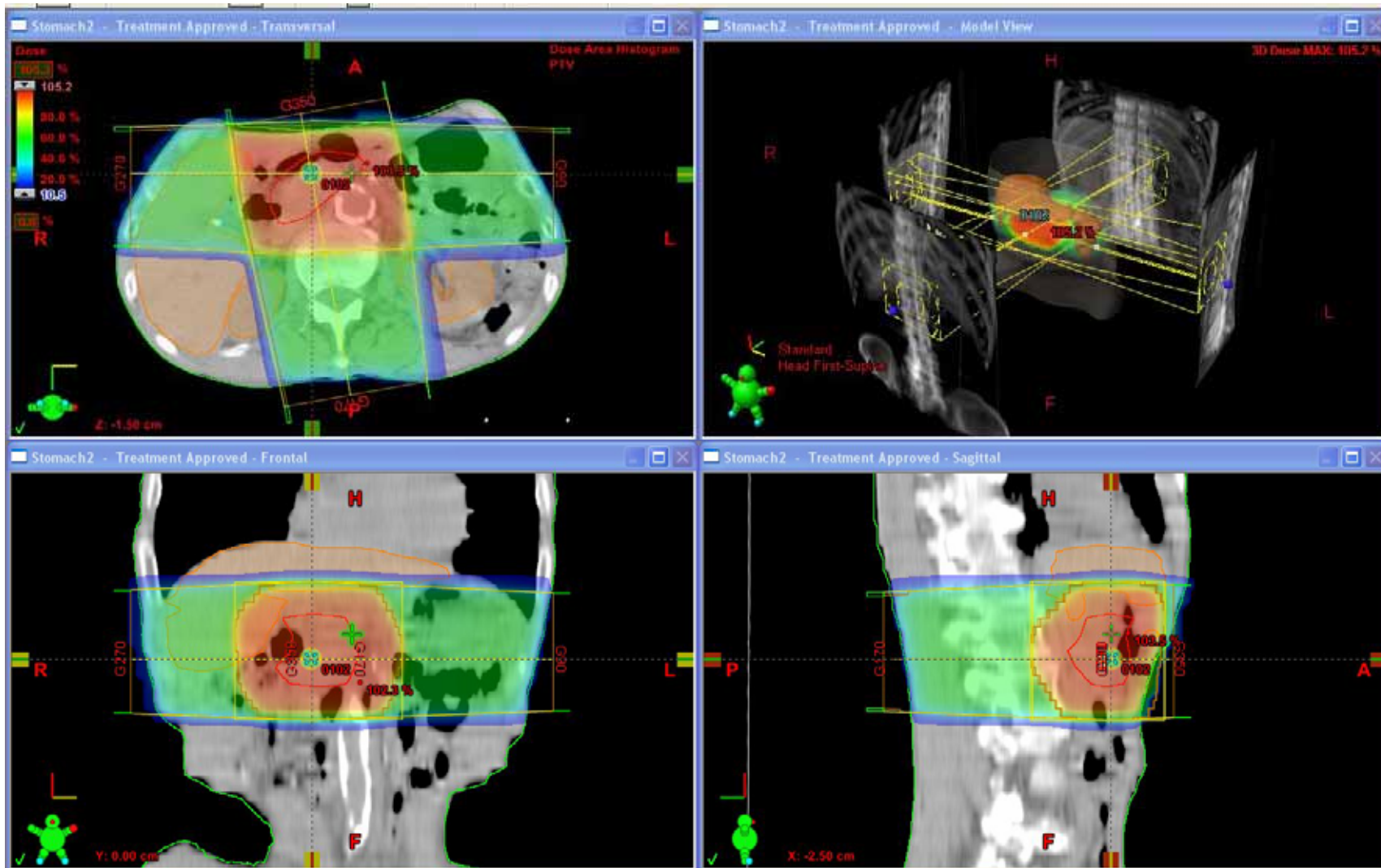
病例 1



症例 1

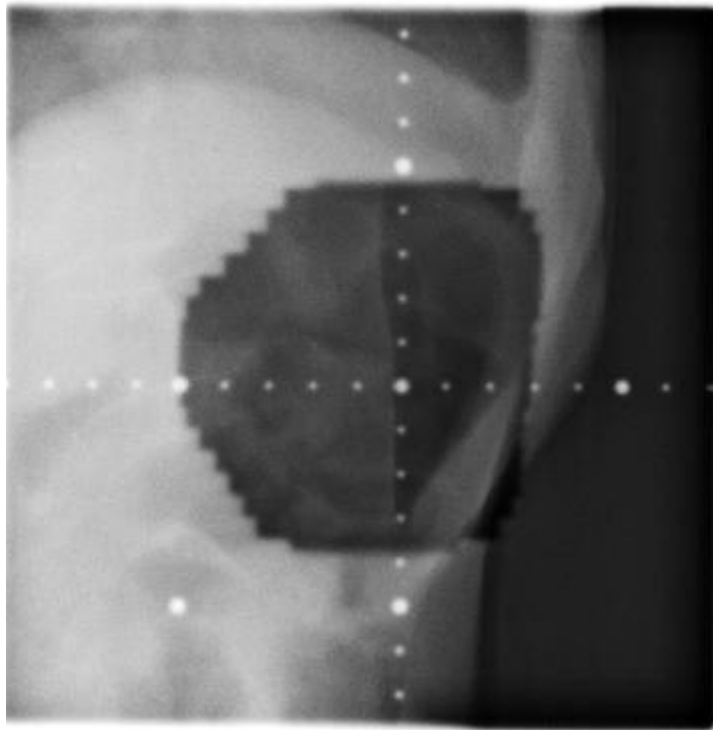



症例 1

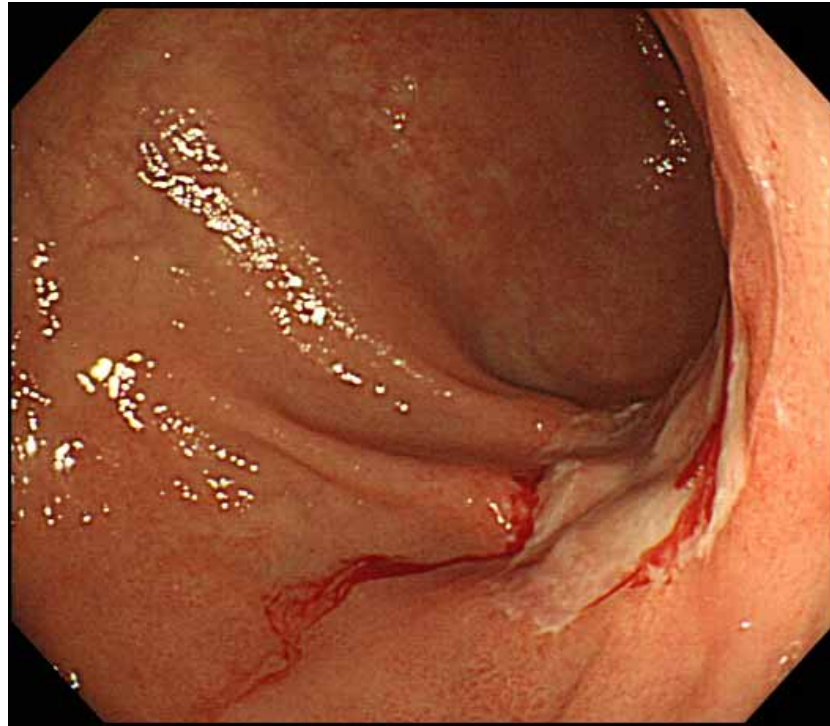


症例 1

700
2
7409030505165



症例1



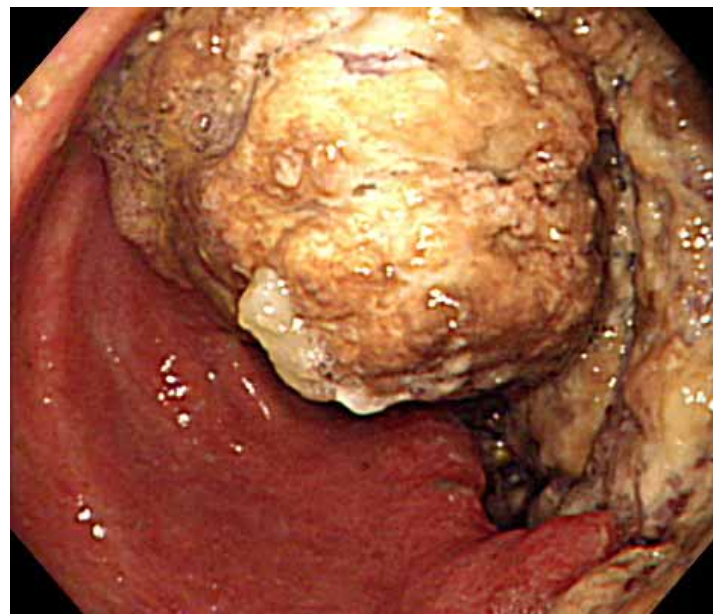
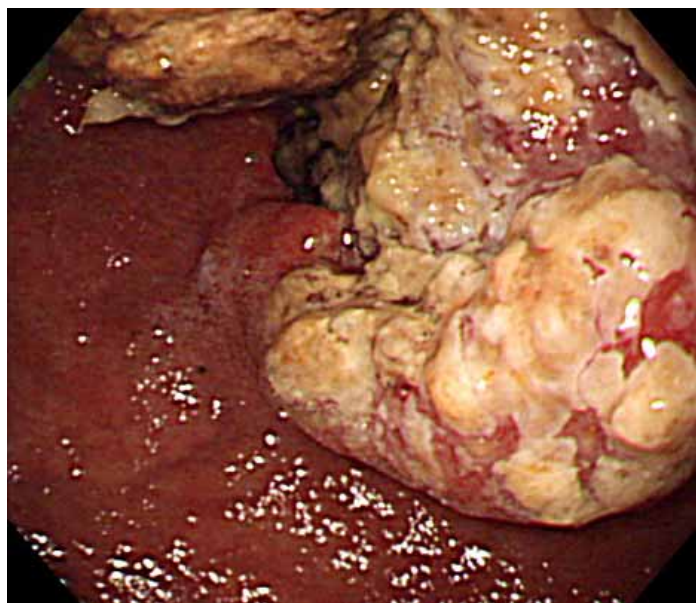
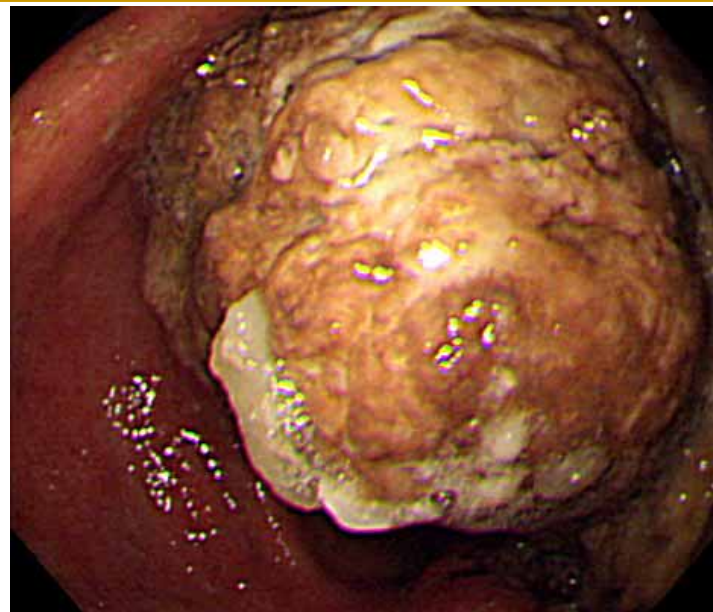
放射線療法45Gy施行後 1ヶ月
生検では悪性所見無し

症例 2

- 65歳 男性
- 主訴: 右上腹部違和感
- 胃癌(幽門狭窄)
- 脾浸潤、胆嚢浸潤、門脈腫瘍栓あり

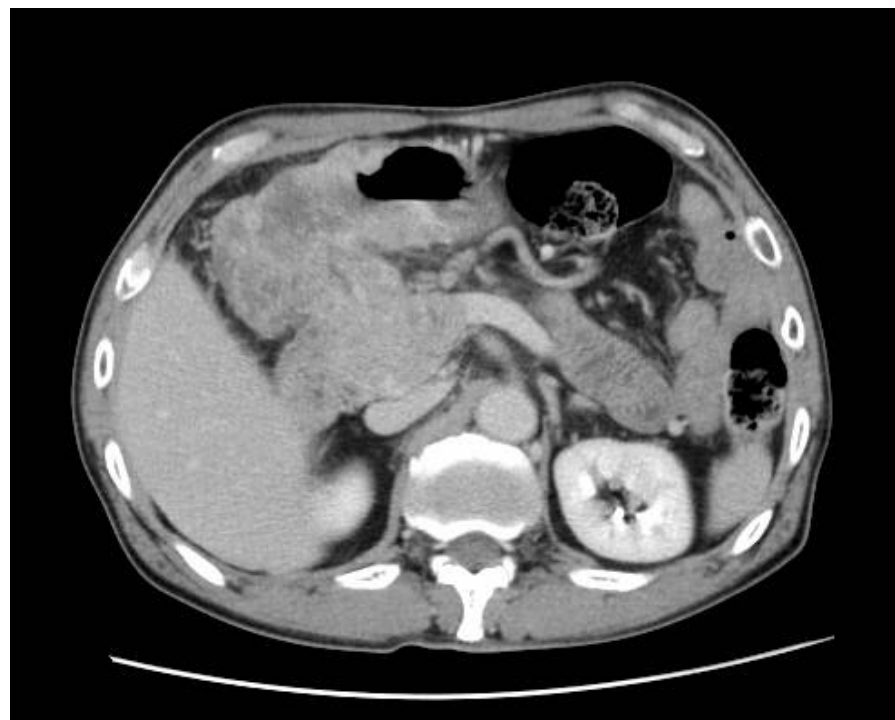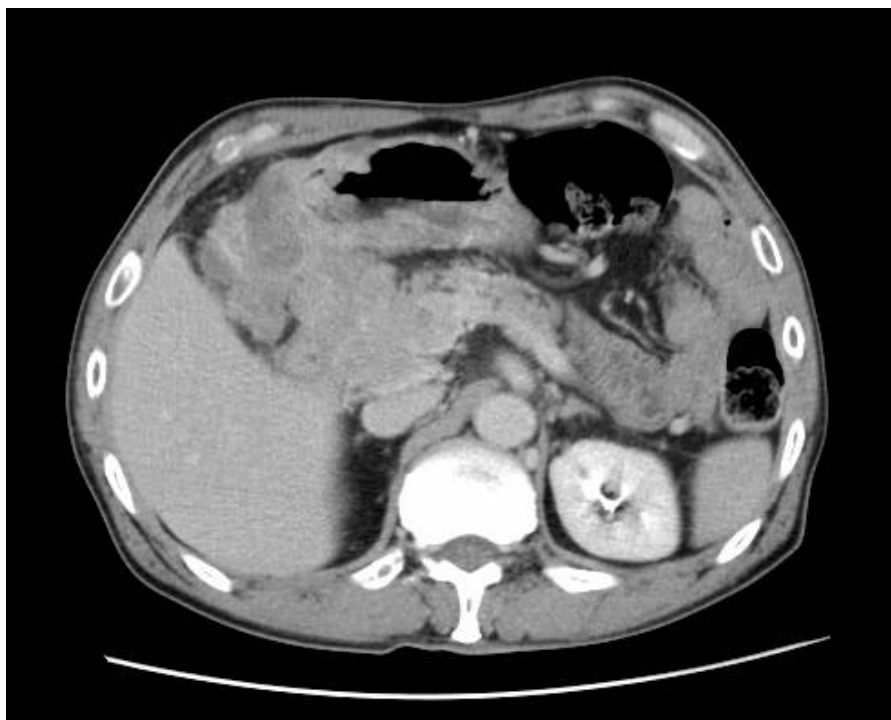症例 2

初診時内視鏡所見



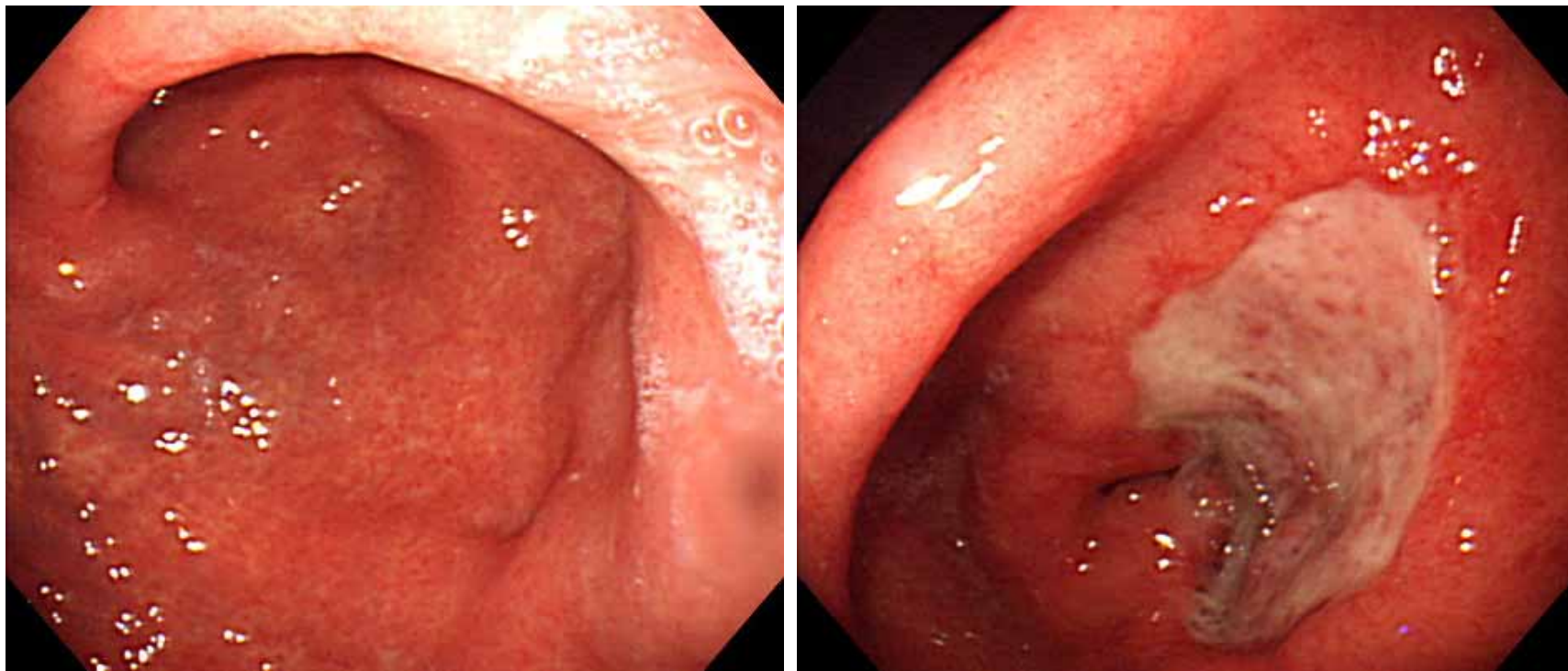
症例 2

初診時CT所見



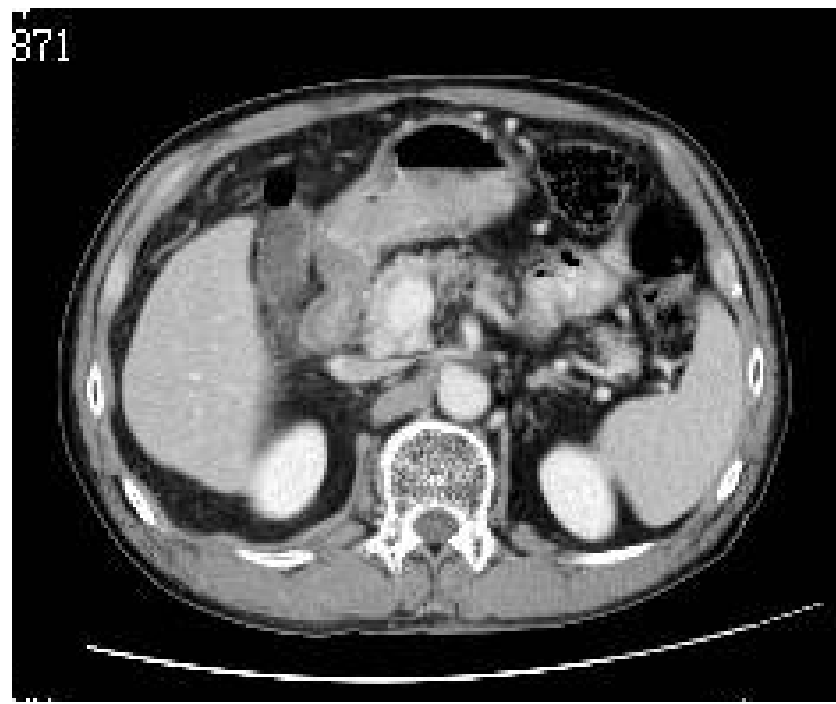
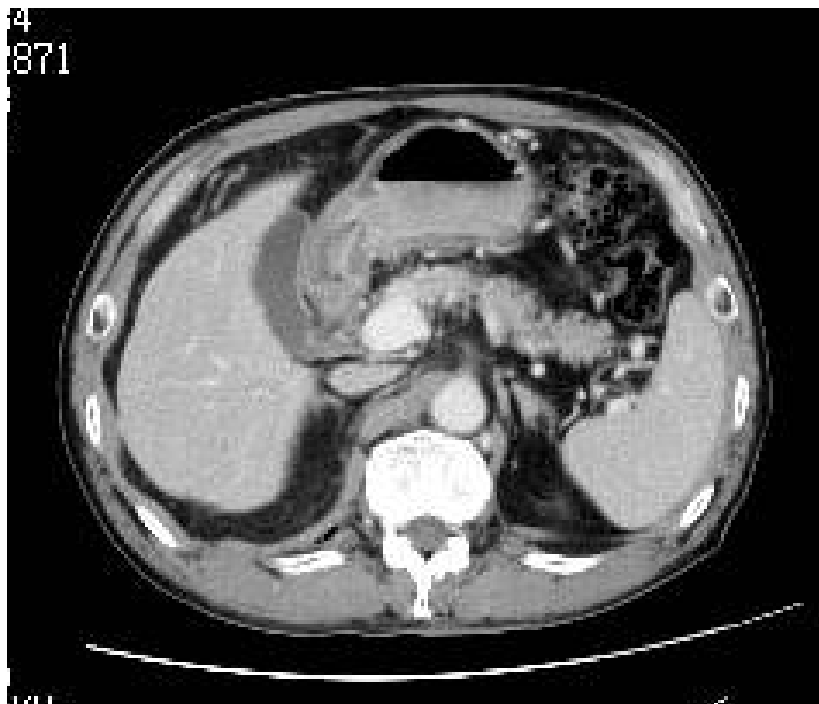
症例 2

化学療法+放射線療法後



症例 2

化学療法+放射線療法後

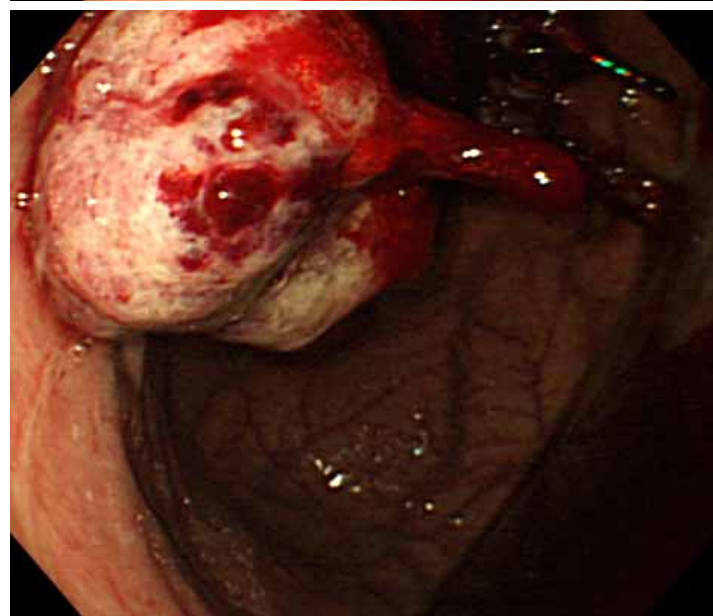
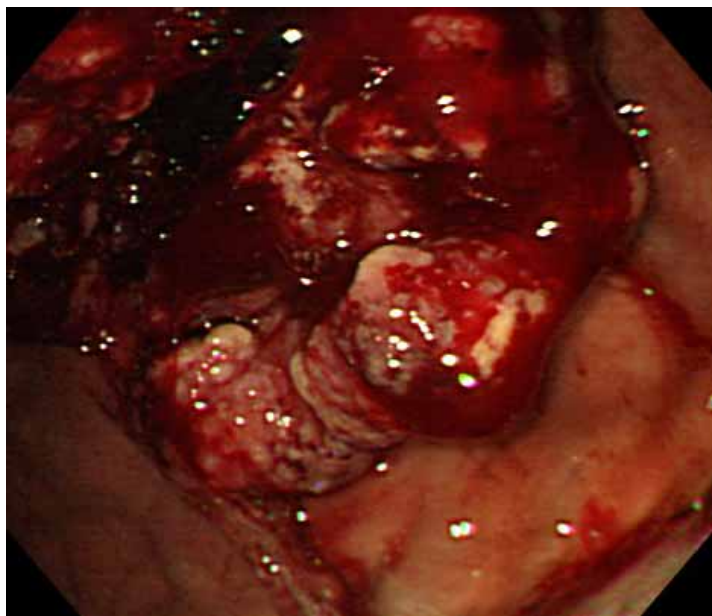
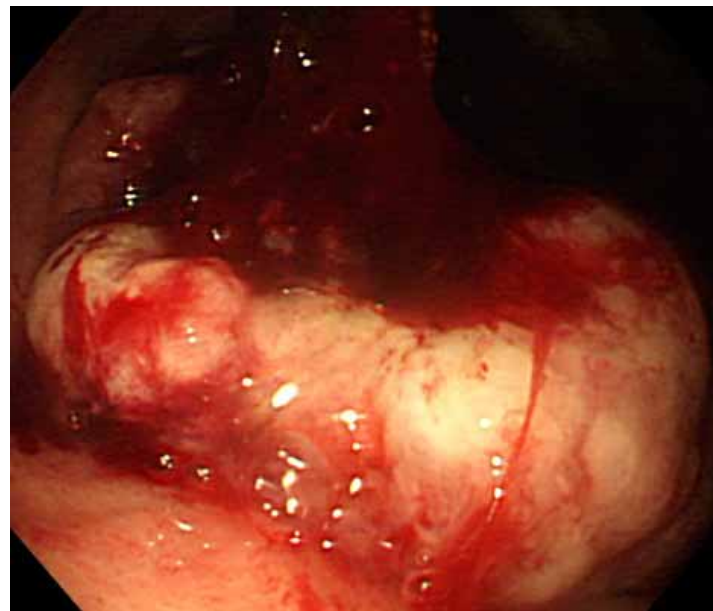


症例 3

- 76歳 男性
- 主訴：嚥下困難、食欲低下
- 胃癌(噴門狭窄)
- 多発肝転移あり

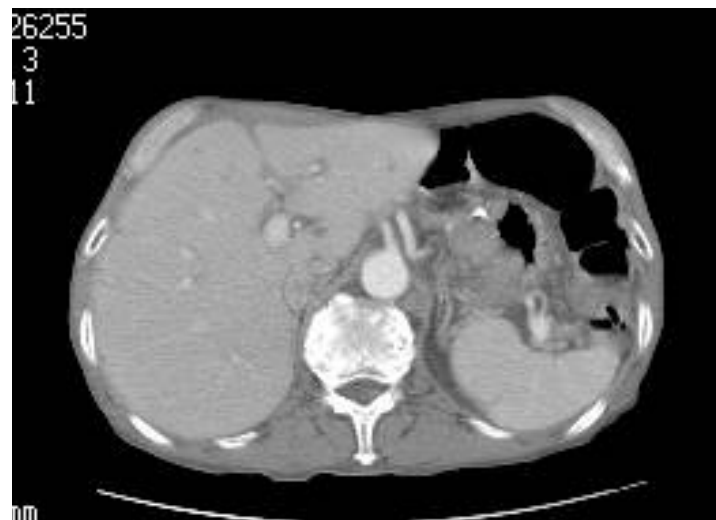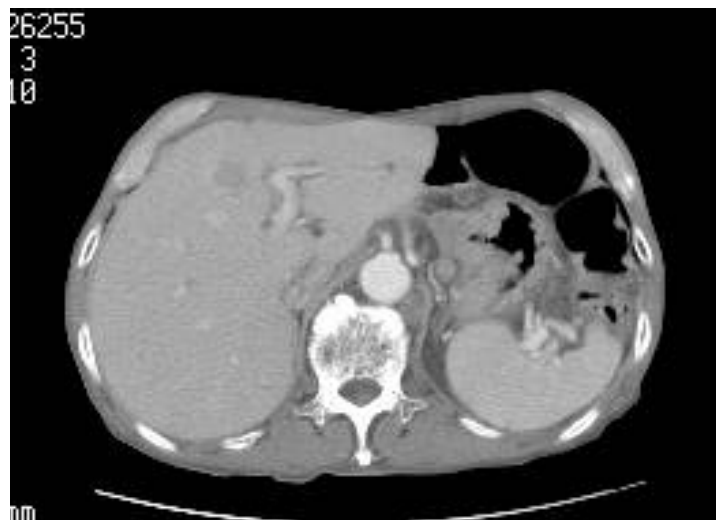
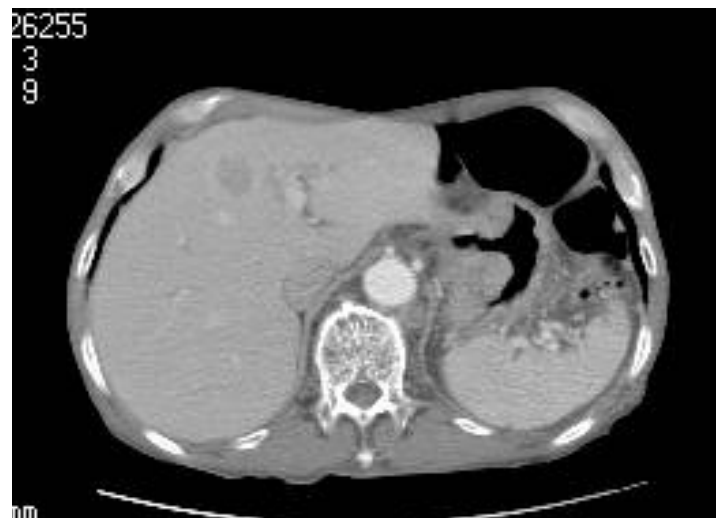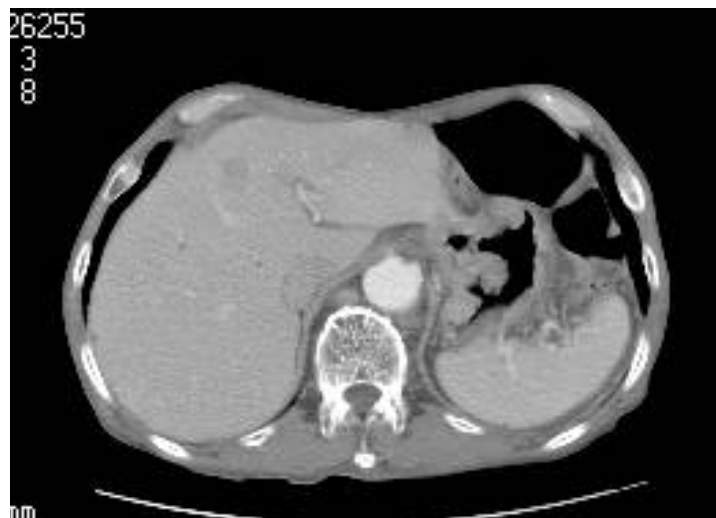症例 3

初診時内視鏡所見



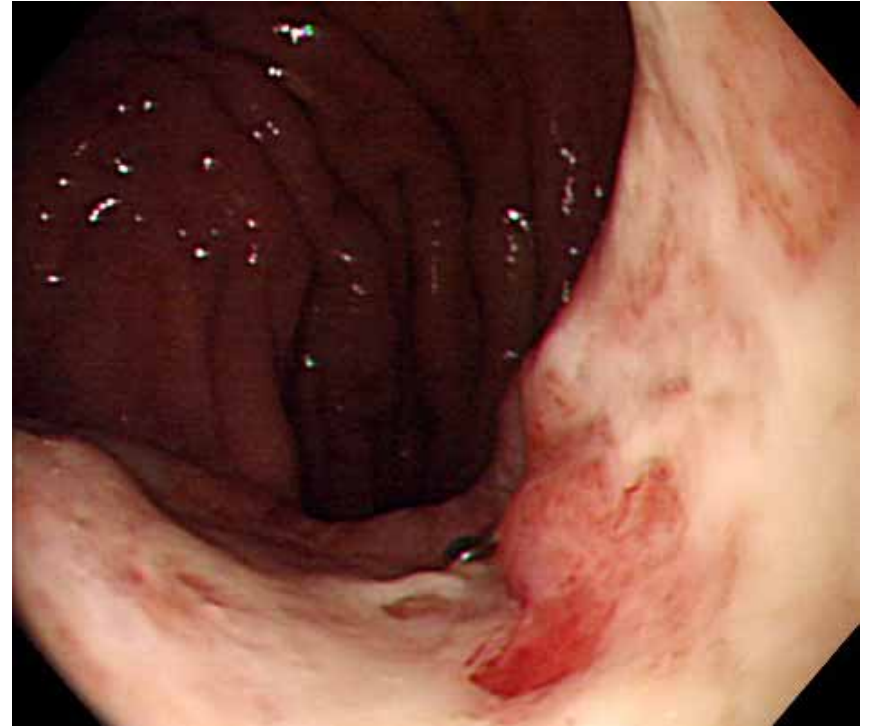
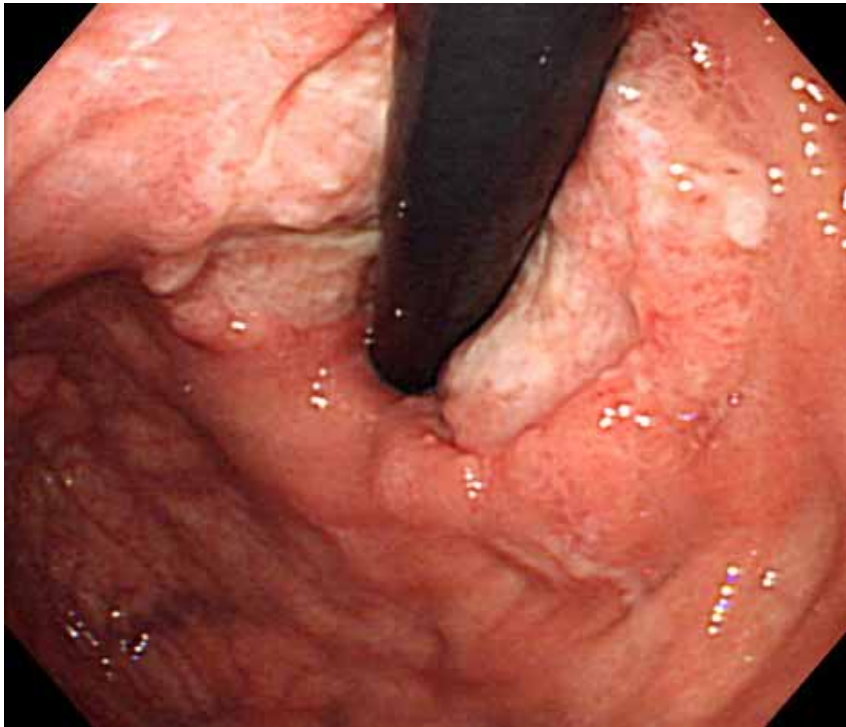
症例 3

初診時CT所見



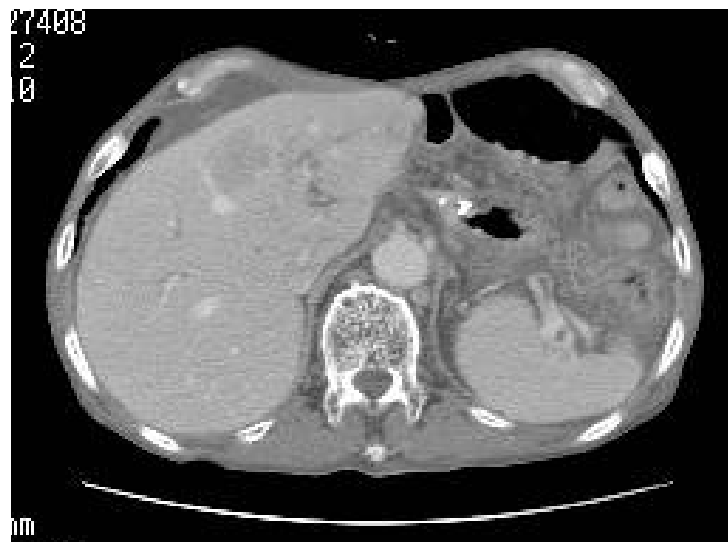
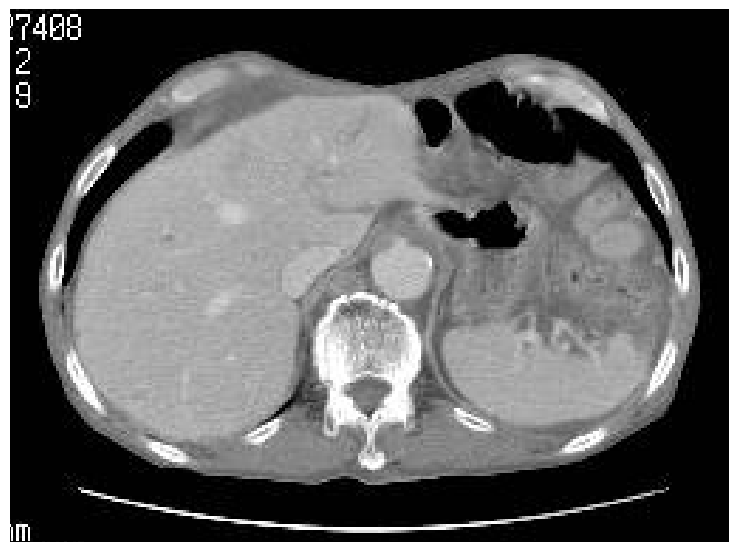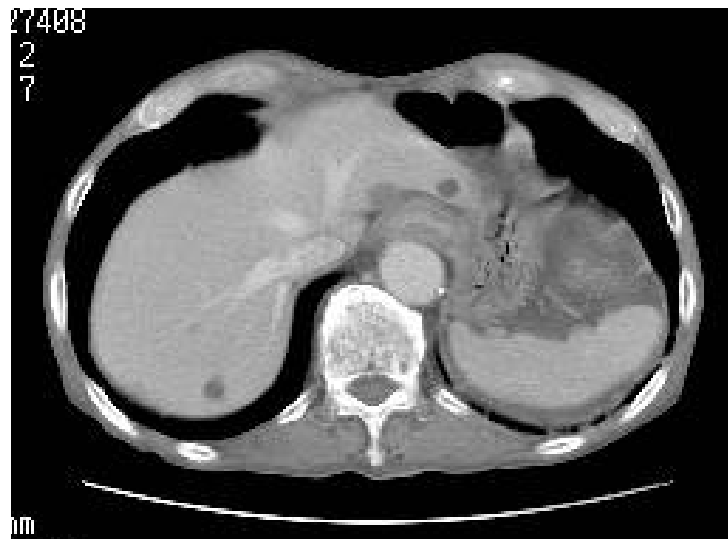症例 3

化学療法+放射線療法後



症例 3

化学療法+放射線療法後

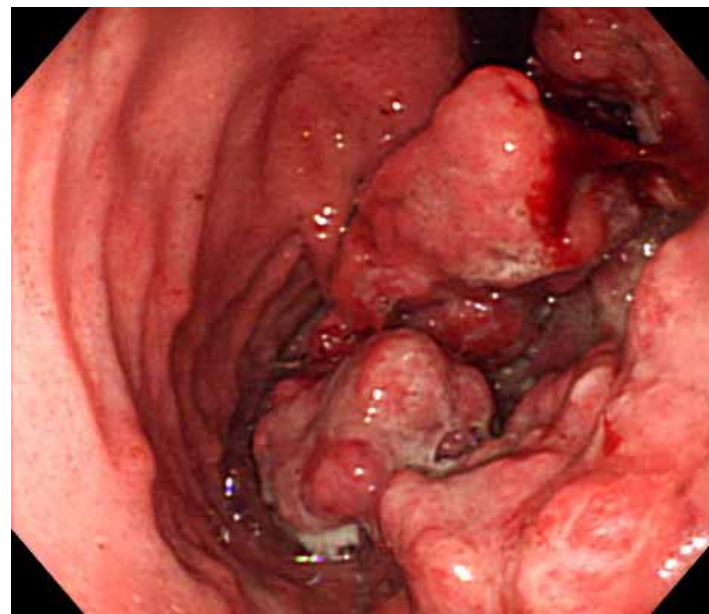
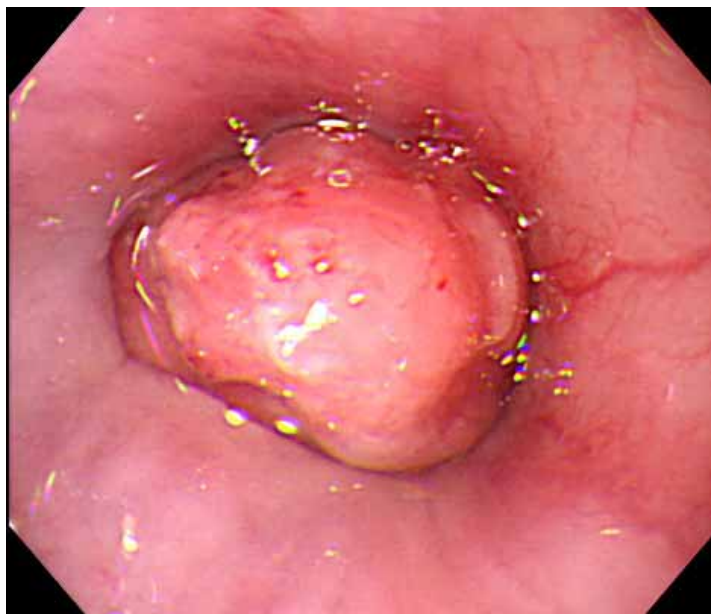
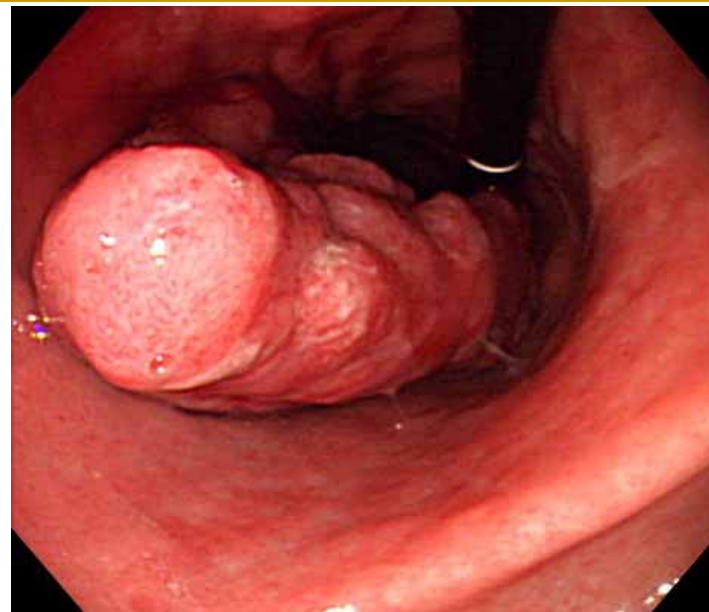


症例 4

- 54歳 女性
- 主訴:左上肢のシビレ
- 胃癌(下部食道～胃体中部)
- 左腋窩リンパ^o節転移、肝転移、大動脈周囲リンパ^o節転移あり

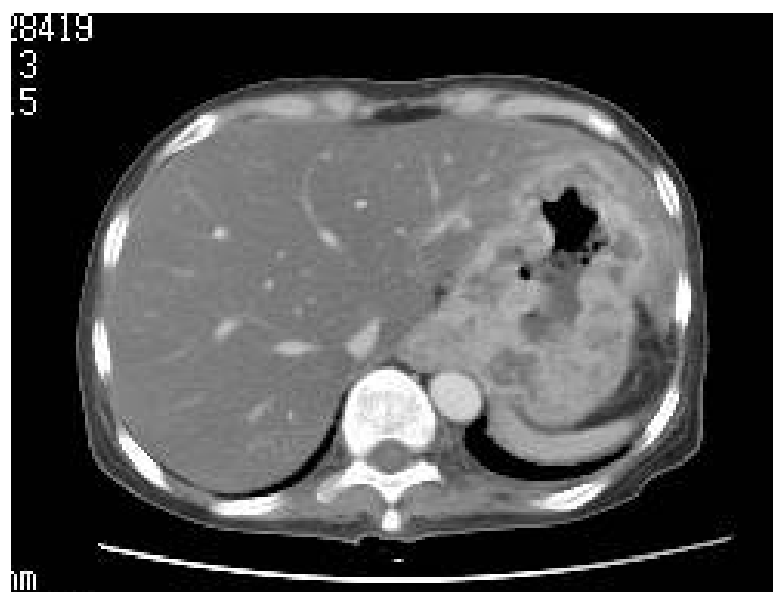
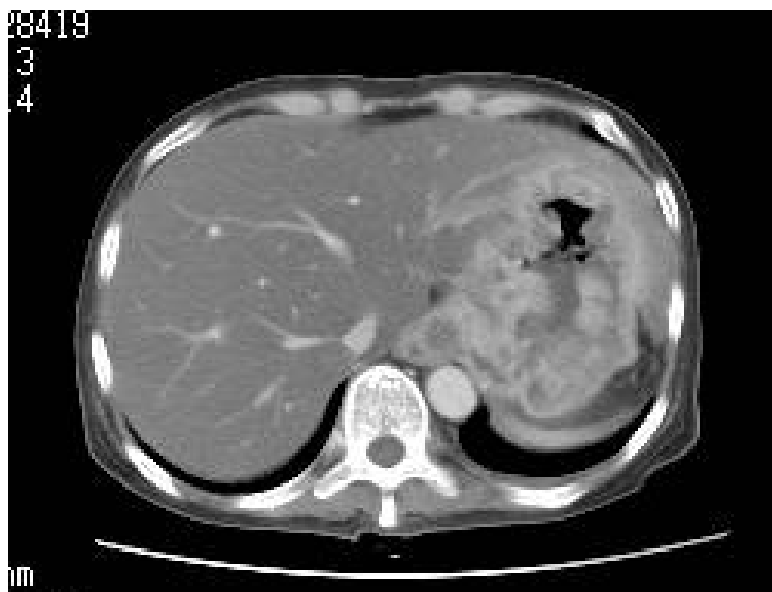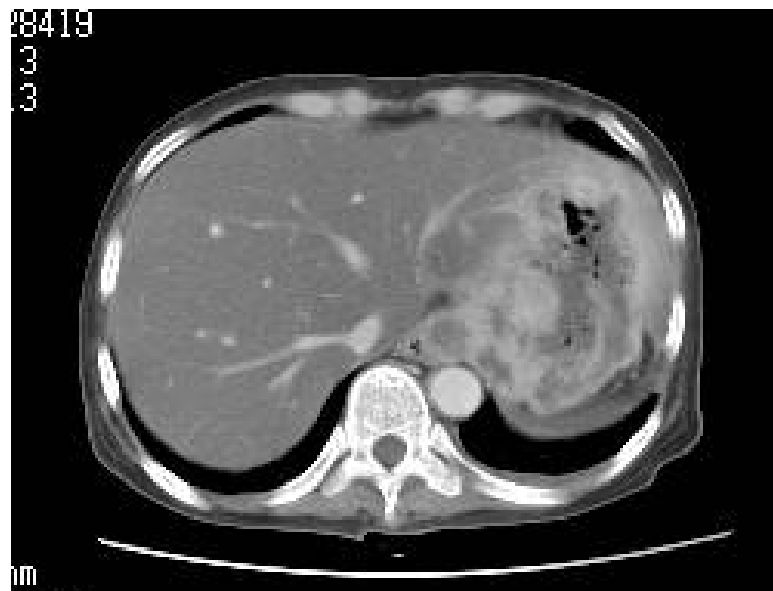症例 4

初診時内視鏡所見



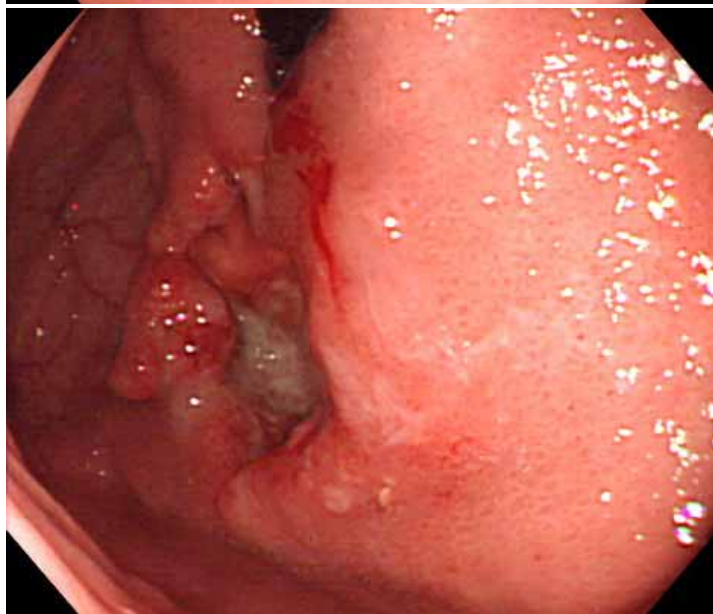
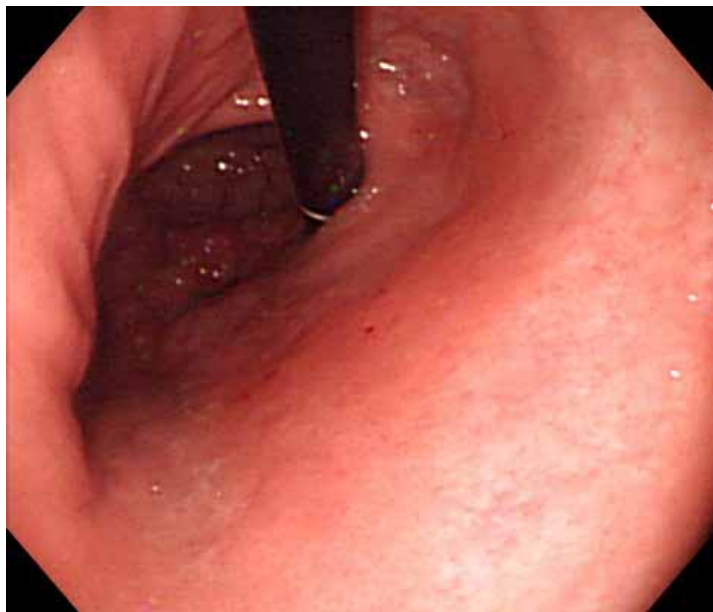
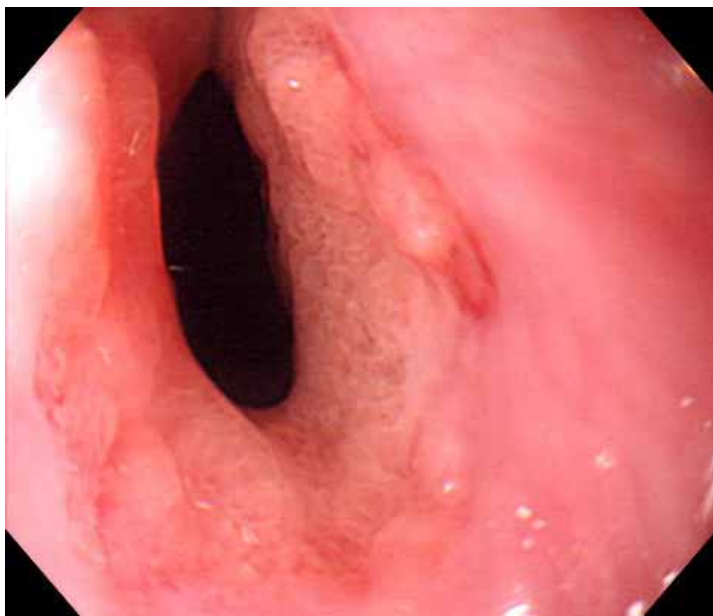
症例 4

初診時CT所見



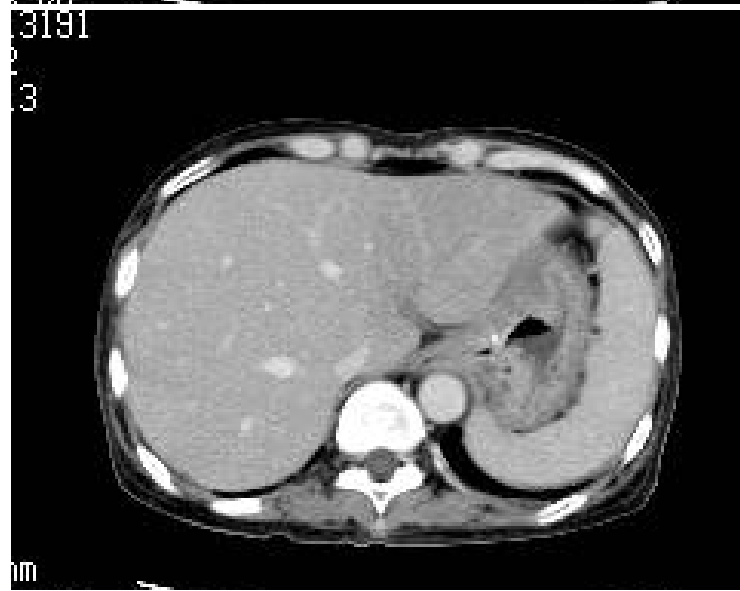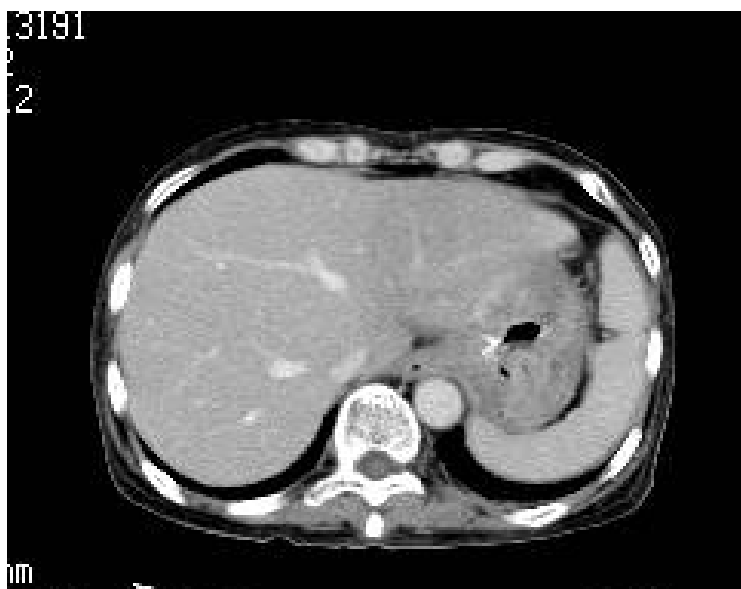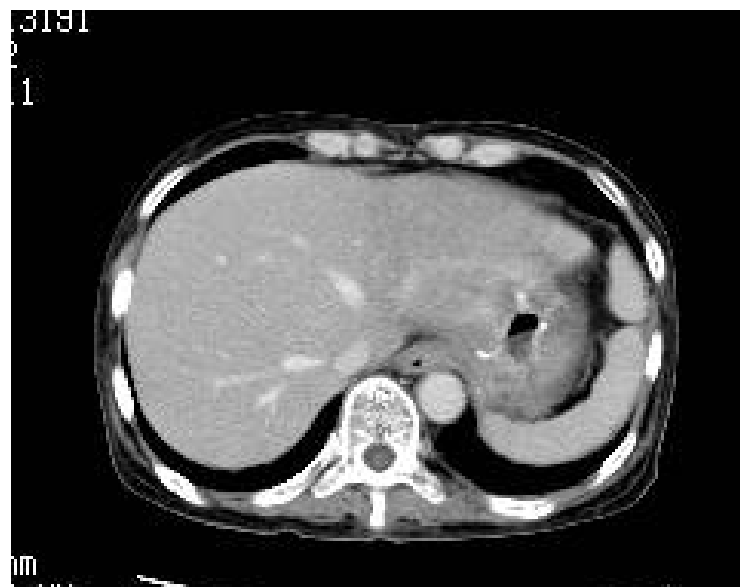症例 4

化学療法+放射線療法後



症例 4

化学療法+放射線療法後



再発・転移に対する放射線治療

- 大動脈周囲リンパ^o節再発
 - ・腫瘍縮小効果
 - ・45 ~ 54Gy / 5 ~ 6週
- 脳転移(全脳照射)
 - ・頭痛、嘔気、麻痺の改善
 - ・36Gy / 2.5週
- 脳転移(局所照射)
 - ・頭痛、嘔気、麻痺の改善
 - ・短期間での治療可能、脱毛がない。

再発・転移に対する放射線治療

■ 骨転移(局所照射)

- ・6～9割の症例で疼痛の改善
- ・8Gy / 1日～36Gy / 2.5週

■ 骨転移(全身多発)

- ・疼痛緩和目的・・・ストロンチウム89
- ・線を用いる
- ・骨硬化性の変化に適応あり
- ・骨髄抑制の発生